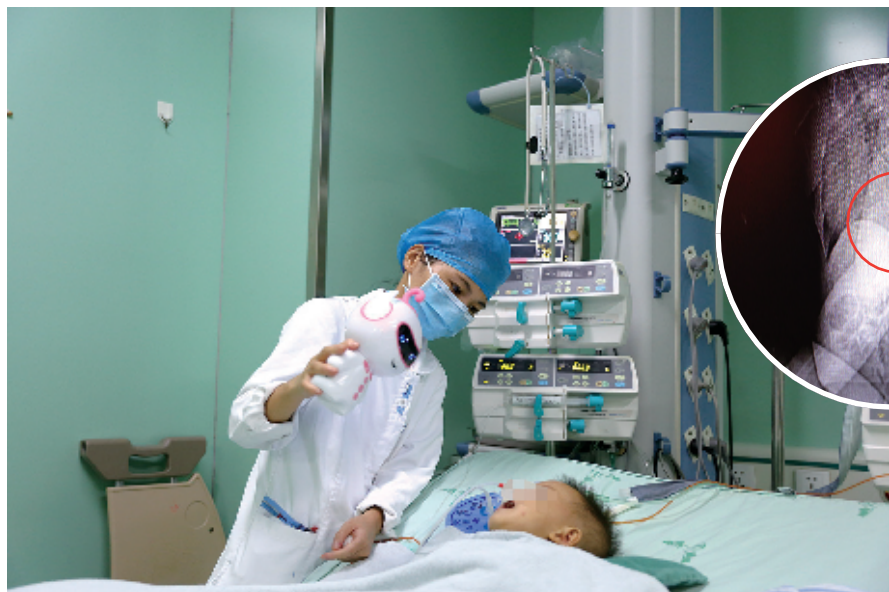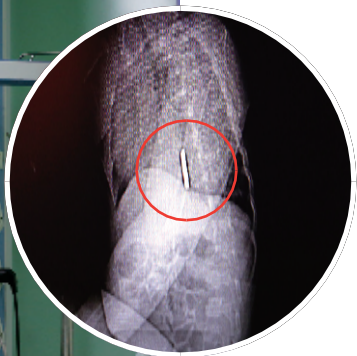


误食纽扣电池 一岁女童食管灼伤穿孔

经太和医院治疗后已脱离危险,目前在 PICU 接受进一步治疗



在 PICU, 医护人员精心照看佳佳, 不时用玩具逗她开心。



造影显示, 佳佳吞食的纽扣电池在食管下段。

刚满 1 岁的女童佳佳(化名)持续发烧、不吃奶、精神差, 经太和医院心胸外科专家检查发现, 孩子食管下段竟有一枚一元硬币大小的纽扣电池。更可怕的是, 纽扣电池已导致佳佳的食管灼伤、穿孔。经过手术和儿童重症监护病房(PICU)监护治疗后, 佳佳目前已脱离危险。专家提醒, 家长应避免孩子接触到纽扣电池、硬币等易被吞食的小物件; 一旦发现孩子有异常, 应及时到医院仔细检查治疗, 避免延误救治时机。

■文、图/记者 曾雨 实习生 翁千惠 通讯员 钟泽宇

一岁女童误食纽扣电池, 导致食管穿孔十分凶险

8月14日中午, 随着一阵急促的急救车警报声传来, 刚满 1 岁的佳佳很快被抱进了太和医院急诊室。

“医生, 求你快救救我的孩子。”佳佳的父母眼中带泪, 焦急不已。

这辆救护车是从郧西县驶来的。当日, 佳佳因持续发烧、不吃奶、精神差等症状送医治疗, 经当地医院胸片检查发现, 孩子食管内有异物, 医院无法治疗, 随即转往太和医院。

“到太和医院后, 医生为佳佳进行了胸部 CT 检查, 提示食管下段有异物, 考虑为纽扣电池, 且局部有纵膈脓肿。”昨日, 太和医院 PICU 副主任杨子江介绍, 佳佳很快被收治在该院心胸外科, 经专家评估, 因纽扣电池进入食管的时间较长, 考虑食管穿孔的可能性较大, 需及时开展手术。

杨子江介绍, 纽扣电池的酸性电解液或碱性电解液都会在体内发生化学反应, 会致使内

脏被灼伤、腐蚀而糜烂甚至穿孔, 危害性极强, 一旦误食需及时取出。

更加危险的是, 纽扣电池在佳佳的食管内停留了 6 天, 已导致食管灼伤、穿孔, 十分凶险。据佳佳的母亲文女士介绍, 8月8日, 他们从外地回到郧西, 佳佳一直在家里和哥哥玩, 可能在玩哥哥的电动玩具时, 不慎将纽扣电池吞入了腹中。

文女士告诉记者, 8日晚, 佳佳的身体已表现出异常; 当晚 9 时, 佳佳大便后开始哭闹不止, 不肯吃奶, 好不容易睡着后, 9日凌晨 1 时又发生了呕吐, 到上午 10 时就开始发烧。她带孩子到当地诊所和医院就诊, 但都被当作发烧、积食来治疗, 到了 12 日、13 日, 发烧得以控制, 但精神状态很差, 不愿吃奶。

直到 14 日孩子再次发烧, 他们到当地另一家医院检查, 才发现是孩子吞食了异物, 随后转入太和医院治疗。

连夜开展手术, 取出一元硬币大小的纽扣电池

救治佳佳刻不容缓。在收治入院后, 太和医院心胸外科专家程栋梁当即制定了手术方案, 并连夜对佳佳实施手术。

“手术前, 佳佳的情况很不乐观, 表现为严重脱水, 眼眶凹陷、嘴唇干燥、四肢发冷、末梢循环很差。”杨子江介绍, 误吞纽扣电池后, 佳佳基本不能进食, 加上拖延了 6 天, 状态很差。

如果是普通异物, 只需腹腔镜取出, 但由于纽扣电池已造成了佳佳食管灼伤、穿孔, 医生在取出电池的同时, 还需对食管创面进行修复, 因此

腹腔镜取物已经不现实, 只能采取外科手术治疗。“通过在胸部左侧切开一道 8 厘米的切口, 医生顺利将佳佳食管内的纽扣电池取了出来。”杨子江介绍, 经测量, 该纽扣电池直径为 2 厘米, 约一元硬币大小。

医生在术中发现, 纽扣电池已致佳佳食管粘膜及粘膜下层穿孔, 损伤处水肿明显。好在经医生手术后, 纽扣电池得以取出, 创面也得到了有效修复。术后, 佳佳被转移到 PICU 接受进一步治疗。

危险警报解除 仍需进一步观察治疗

昨日上午, 记者在医生的带领下, 进入太和医院 PICU。只见佳佳正躺在病床上休息, 处于清醒状态。经历一场大手术后, 佳佳身上插着各种导管, 包括尿管、胸腔引流管、胃管、中心静脉导管等, 令人心疼不已。在对佳佳进行护理时, 护士们都格外小心。

“我们安排专门的护士照看她, 在给孩子翻身时, 由多人协助, 防止孩子躁动造成脱管。”PICU 副护士长赵晓云介绍, 他们为佳佳进行了持续性镇痛, 降低手术及食管灼伤造成的疼痛, 让佳佳处于一个相对舒适、平静的状态, 这样更有利于恢复。

杨子江介绍, 在佳佳转入 PICU 后, 他们为她进行了抗感染治疗, 补充水分电解质, 通过静脉营养支持等, 佳佳整体情况得以改善。目前, 孩子的精神状态明显好转, 血液循环也得以恢复, 体温恢复正常, 口唇红润、皮肤弹性好了很多。

“食道恢复是一个缓慢的过程, 预计 10 天左右, 佳佳目前仍不能经口进食, 需要靠营养液维持身体营养。”杨子江表示, 目前, 佳佳的生命危险解除了, 但仍需要进一步观察治疗。

为给佳佳治疗, 文女士一家已花光了 4 万多元积蓄, 还向亲友举债看病。面对后续的治疗费用, 文女士一家希望社会爱心人士能够帮帮他们, 有捐助意向的市民可与孩子父亲江立桂联系, 电话: 13235668068。

远离易吞食异物 发现问题应及时就医

据了解, 目前市面上的纽扣电池种类繁多, 使用的材质各不相同, 常见的有氧化银电池、锂电池、碱性锰电池等。误食纽扣电池后的危害主要是由电池中的电解液造成的。如误食纽扣电池, 必须尽快将电池从体内取出, 否则, 胃酸等液体将腐蚀电池外壳, 致使电池中的电解液漏出。

“除纽扣电池外, 误食磁力珠的伤害也很大, 会造成内脏穿孔。”杨子江介绍, 2019 年 4 月, 有一名 2 岁 7 个月的小患者误食了一串高磁巴克球, 导致肠壁穿孔。后经该院小儿外科腹腔镜手术, 才将这一串高磁巴克球完整取出。

杨子江提醒, 家长应将纽扣电池、磁力珠、药物、硬币等物品放在小孩够不到的地方, 并对小孩加强看管, 避免小孩误食, 造成严重后果。

当家长发现小孩误吞异物后, 只要当时没有呛咳、呼吸困难、口唇发紫等缺氧表现, 不必过分紧张, 不必刻意催吐, 以防异物误吸入气管。如果误吞钉子、大头针等异物, 不能刻意导泻, 因为导泻刺激肠蠕动后, 尖锐的异物很可能钩到肠壁, 甚至诱发肠穿孔。如果发生这些情况, 应及时到医院就诊。

杨子江表示, 孩子进食时因疼痛哭闹, 伴随吞咽困难, 尤其是有明确接触玩具上的小零件的可能, 比如发现有玩具零件丢失, 都应高度怀疑孩子误吞了异物, 需要及时到医院仔细检查治疗。